

# ANESTEZIA GENERALĂ ÎN PEDIATRIE – CAZURI/PATOLOGIE SPECIFICĂ

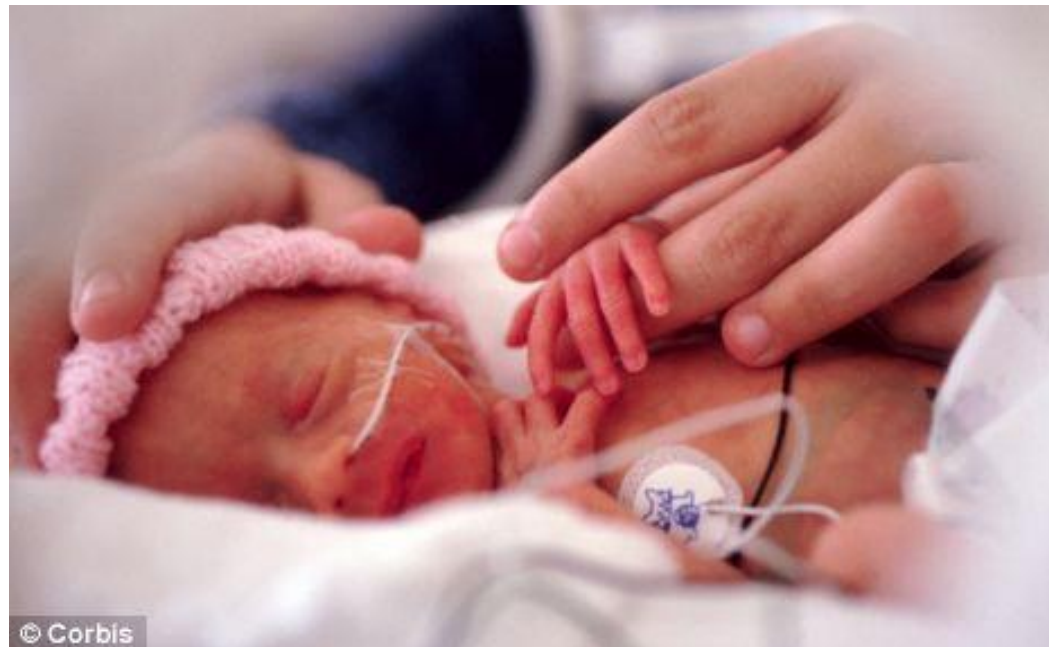Valentin Munteanu, Iași

# PREMATUR

6% din totalul NN

**Clasificare** (în funcție de vârsta gestațională):

- prematur (32-37 săptămâni)
- mare prematur (27-31 săptămâni)
- foarte mare prematur (25-26 săptămâni)
- prematur extrem (22-24 săptămâni)



## Grad de imaturitate a diferitelor organe și sisteme:










- **SNC:** risc de hemoragie intra-cerebrală (analgezie insuficientă, variații tensionale/volemice, hipercapnie)
- **Cardio-vascular:** risc de sunt dr-stg prin prezența canalului arterial (repermeabilizare prin hipoxie sau acidoză)
- **Respirator:** risc de apnee, DRA , sensibilitate crescută la volo și barotraumă
- **Cutanat:** pierderi importante hidrice și termice la nivelul pielii cu risc de hipovolemie și hipotermie
- **Digestiv:** risc de enterocolita ulcero necrotica
- **Homeostazie:** risc crescut de tulburări hidro-electrolitice, hipoglicemie

## Particularități intra-anestezice:

- Evaluare atenta preanestezica
- Administrarea de lichide clare cu 2 ore înainte de inducție sau piv glucoza
- Monitorizarea riguroasă intranaestezică inclusiv a temperaturii (risc crescut de hipotermie);
  
- Inducție VIMA sau agenți hipnotici iv(propofol! )
- IOT sonda fără balon
- Prevenirea bradicardiei (Atropină !?);
- Agenții halogenați în menținere : MAC-ul este mai scăzut la 80% din MAC nn
- Doze mici de opioid(1-3 mcg/kg/oră) și curare
- Ventilația: PC 10-12 cm
  - VC 5-6 ml/kg; FR 35-40/min
- Administrarea riguroasă de lichide (dozele se calculează în ml/kg/h)-glucoza +ringer
- Evitarea hipo și hiper TA, hipoanalgeziei, hipoglicemiei, acidozei metabolice+alcalozei respiratorii
- Limitarea pe cât posibil a pierderilor sanghine
- Asocierea anesteziei loco-regionale (bloc caudal, TAP block);
- Exceptând intervențiile mici -> extubarea post-operator în TI în condiții de siguranță;

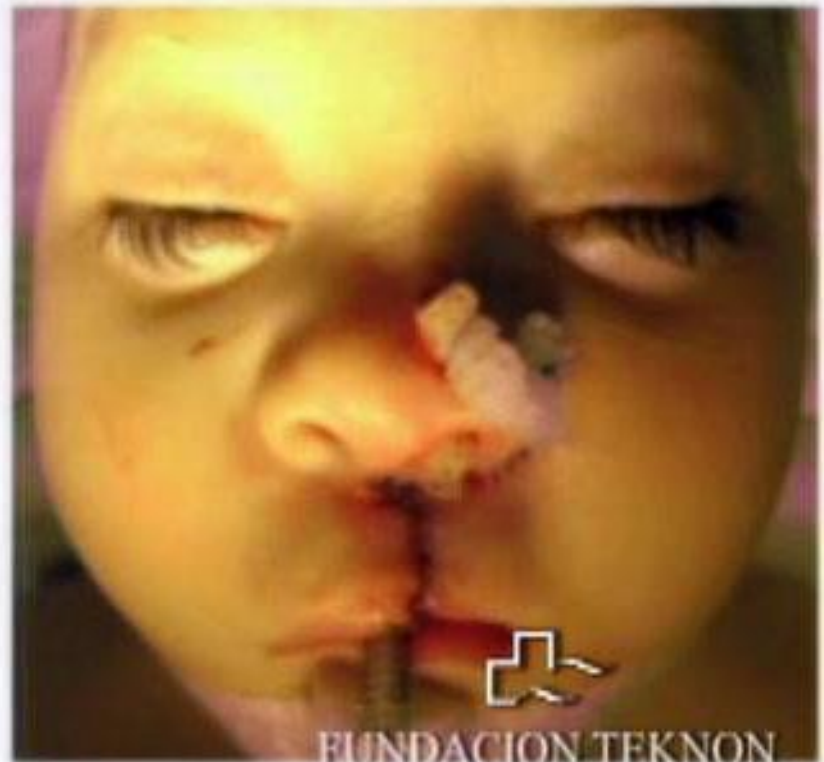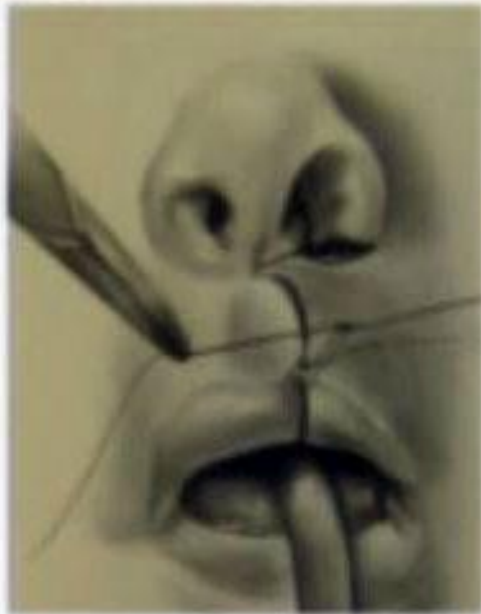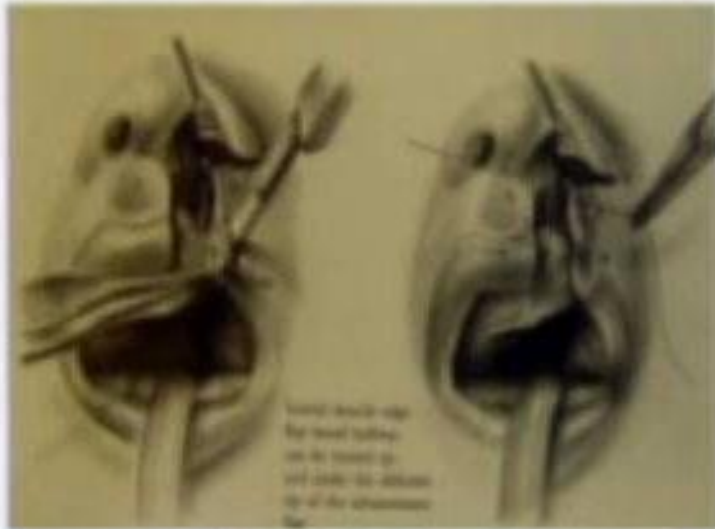
# DEHISCENȚA LABIO-VELO-PALATINĂ

- Cele mai frecvente malformații congenitale cranio-faciale (1:700 de nașteri în SUA);
- Cazuri izolate, familiale sau sindroame plurimalformative (*sdr Pierre-Robin, sdr. Goldenhar*);
- Malformațiile cardiace asociate frecvent
- Risc crescut de intubație dificilă; Hipertermie maligna
- Suferință pulmonară cronică (reflux nazo-faringian, aspirație cronică) + status nutrițional deficitar;

 <p>Normal</p>	 <p>Cleft lip</p>	 <p>Bilateral cleft lip</p>
 <p>Normal</p>	 <p>Cleft lip</p>	 <p>Bilateral cleft lip</p>
 <p>Cleft palate</p>	 <p>Cleft lip with partial palate involvement</p>	 <p>Bilateral cleft lip with full palate involvement</p>

## Particularități intra-anestezice

- Evaluare preanestezica atentă+echo cord
- Monitorizare standard inclusiv a temperaturii centrale
- Pregătirea echipamentului pentru cale aeriană dificilă -> intubație pe respirație spontană (VIMA)
- Inducție standard;
- IOT cu sonda cu balon;
- An locoreg-bloc suborbitar+ infiltrarea palat +buza cu bupi 0,25%
- Hidratare (dozele în ml/kg/h);
- Menținere sevo+opioid fără curare
- Aspirarea secrețiilor sub control vizual direct/de-a lungul limbii (risc de ruptură a suturilor);
- Introducerea intraop. a sondei de alimentație !!!!
- Detubarea –O PROVOCARE ! Se face cu pacientul treaz (risc crescut de obstrucție de căi aeriene prin modificări anatomice, sangerare, edem);
- Antiemetice + dexametazonă;





## Post-operator:

- Monitorizare atentă post-operatorie (risc de apnee obstructivă/mixtă și hipoxie);
- Analgezie: POLIMODALA, se evită opioidele;
- Poate necesita imobilizare pentru împiedicarea agitației (risc de sângerare -> obstrucție mecanică, emeză + dehiscenta suturilor);

# ATREZIA ESOFAGIANĂ ȘI FISTULA TRAHEO-ESOFAGIANĂ

Atrezia esofagiană este o malformație congenitală caracterizată printr-o întrerupere a continuității esofagului între porțiunea distală care este atretică și cea proximală care este dilatată și se proiectează între a doua și a patra vertebră toracică. Prevalență: 1/3000 nașteri, cu predilecție masculină.

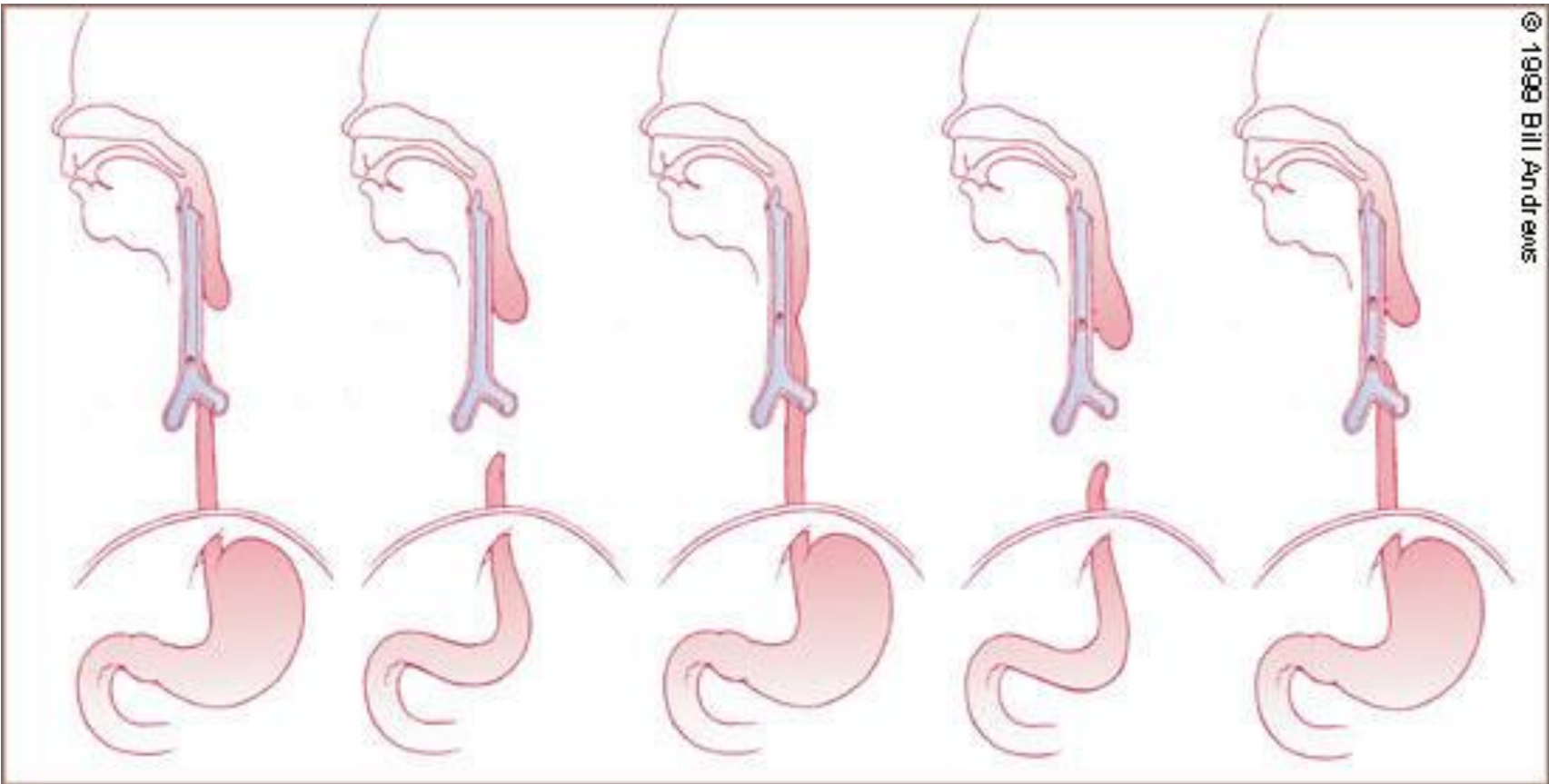
**Tip I** – atrezie esofagiană pură, fără comunicare cu traheea (8% cazuri);

**Tip II** – atrezie esofagiană cu fistulă traheală proximală; extremitatea distală este oarbă (1% cazuri);

**Tip III** – atrezie esofagiană cu fistulă traheală distală situată de obicei la 1-2 cm deasupra carenei; extremitatea proximală este oarbă (84% cazuri); NN CARE RESPIRA ÎN ESOFAG ȘI MĂNÂNCĂ ÎN PLĂMÂN!

**Tip IV** – atrezie esofagiană cu dublă fistulă traheală (3% cazuri);

**Tip V** – fistulă traheală în H; continuitatea esofagiană nu este întreruptă, dar este adesea stenotică (4% cazuri);



## Pre-operator:

- Interzicerea alimentației PO
- Plasarea unei sonde radio opace la nivelul esofagului proximal (în aspirație ușoară);
- Oxigeno terapie ;
- Corectarea volemiei și a dezechilibrelor hidroelectrolitice;
- Cresterea pH-ului gastric :
- Antibio-profilaxie sau antibioterapie (frecvent există afectare pulmonară dr)
- Bilanț malformativ (asocierea de malformații cardiace, digestive, renale, ale coloanei vertebrale- SDR VATER, VACTERL)
- Stabilirea prin imagistică a tipului de arc aortic
- Abordul chirurgical se face pe partea opusă arcului aortic, în decubit lateral dr cel mai frecvent

## Particularități intra-anestezice:

- Aspiratia energica a capatului esofagian proximal la debutul AG
- Inducția: recomandabil a se face în respirație spontană –VIMA
  - Risc crescut de intubație dificilă;
  - Risc crescut de distensie gastrică acută;
- Intubatia: Plasarea sondei IOT deasupra carinei si sub fistula e-t sau intubatie selectiva dr. Sonda cat mai apropiata ca diametru de cel al traheei
- Ventilația:
  - Ventilație cu FiO2 crescut ,volume si presiuni mici până la ligaturarea fistulei;
  - La finalul intervenției -> se verifică expansionarea pulmonară bilaterală;
  - -> se trec sonda 6- 8F trans anastomotic pt alimentatie
- Se recomandă analgezia post-operatorie multi-modală;
- extubarea post-operatorie precoce;
- alimentatie precoce pe sonda transanastomotica

# Complicații post-operatorii:

Precoce:

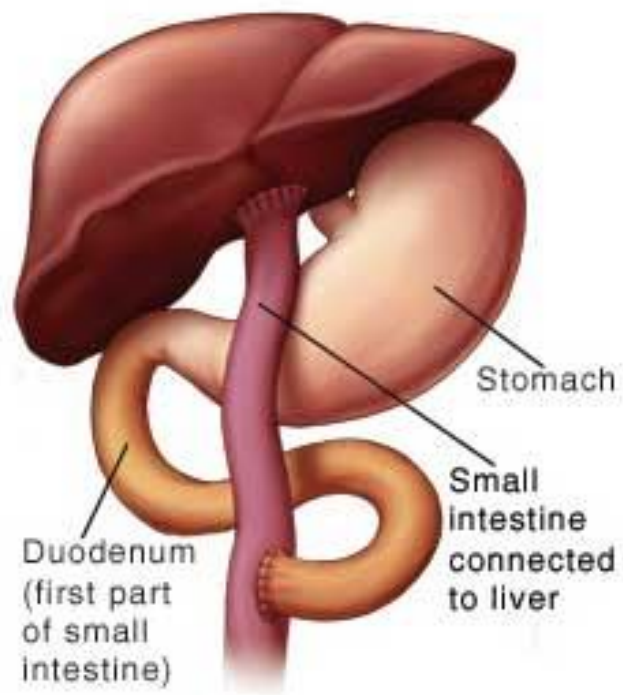
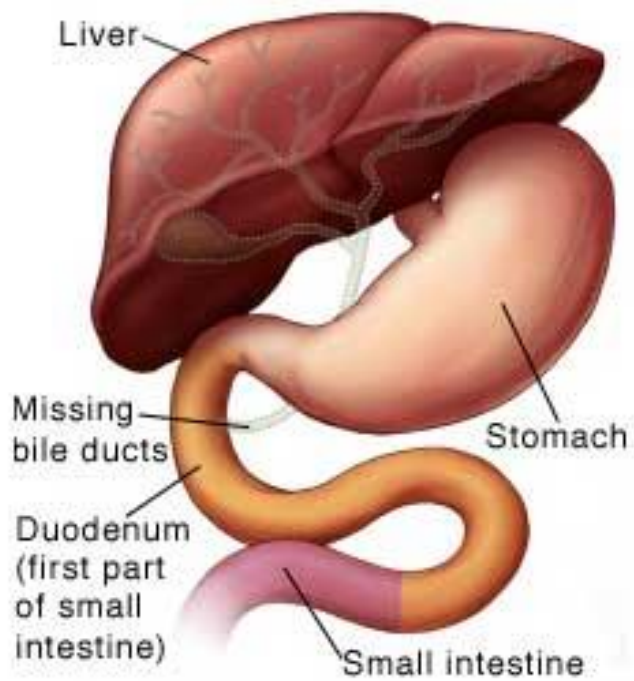
- Dezunire anastomoza → mediastinită-necesita de urgenta gastrostomie si esofagostomie cervicala

La distanta:

- Traheomalacie;
- Stenoză esofagiană;
- Reflux gastro-esofagian (40-70% din cazuri);
- Tulburări de motilitate esofagiana

# ATREZIA DE CĂI BILIARE EXTRAHEPATICE (OPERAȚIA KASAI)

- Malformație congenitală rară (5-6:100.000 nou-născuți vii);
- Clinic-icter neonatal prelungit cu bilirubina conjugată în primele 6 săptămâni de viață;
- Echo-absența cailor biliare extrahepatice;
- 10-20% cazuri -> sdr. plurimalformativ (polisplenie, asplenie, agenezie de venă cavă inferioară, situs inversus, malformații cardiace, mal rotații intestinale, atrezie intestinală, pancreas anular și anomalii genito-urinare);
- Dg de certitudine-colangio percutană sau intraop. (laparoscopie sau laparotomie)
- Netratată -> ciroză biliară + insuficiență hepatică + deces
- Tratamentul ch de elecție-porto entero stomie





## Particularități intra-anestezice:

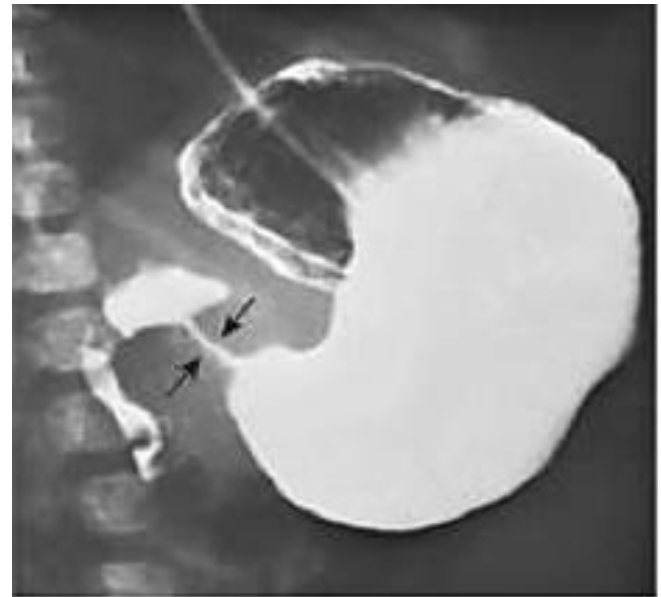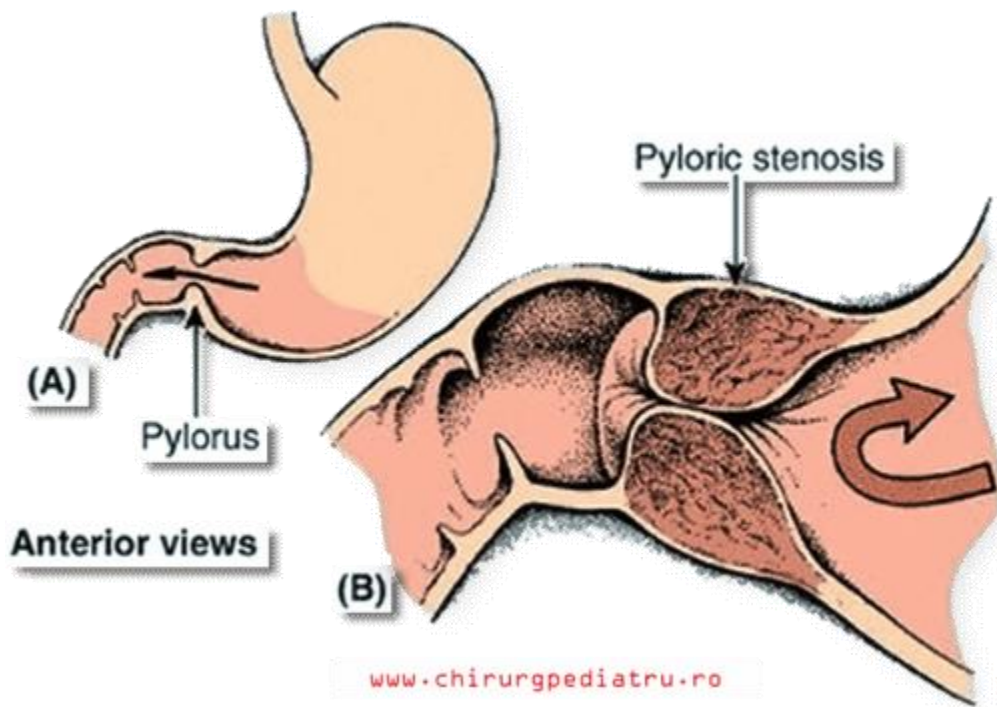
- Hepatopatie de diferite grade -> metabolizarea medicamentelor rămâne nemodificată;
- **Preoperator:**
- Corectarea hipoproteinemiei -> albumina iv
- 4 zile pre-operator -> corectarea tulb de coagulare prin administrare iv de vit K si plasma
- Inițiere trat antibiotic 24 ore preop pt prevenirea colangitei post op-> neomicina
- **Intraoperator:**
- Risc crescut de hemoragie -> necesită frecvent administrare de produși de sânge -> două linii venoase periferice și/sau CVC;
- Compensarea atenta a pierderilor lichidiene (pierderi insensibile+pierderi prin plaga+pierderi sange); se administrează fluide calde;
- Linie arteriala ->risc de hTA, prin compresie pe vena cavă inferioară (prin manipularea ficatului);
- Sonda urinara pt monitorizarea DC
- AG balansata-propofol+fenta+sevo+esmeron +/- epidurala continua toracica

## **Post-operator:**

- Antibioterapie iv +neomicina pe sonda gastrica 7 zile pt prevenirea colangitei(frecventa 30-70%)
- Analgezie post-operatorie multi-modală (+/- cateter epidural toracic);

# STENOZA HIPERTROFICĂ DE PILOR

- 1:4000 nașteri; 13% din cazuri -> sdr plurimalformative (sdr Smith-Lemli-Opitz, sdr Pierre-Robin, trisomia 21, atrezie esofagiană, anomalii ano-rectale);
- Clinic:
  - baietel care a scăzut în greutate
  - vărsăturile postprandiale - în jet, non-bilioase, (debut în săptămâna 3-6 de viață);
  - olivă pilorică palpabilă;
- Imagistica:
  - oliva pilorica vizibila echo
  - stop total piloric la pasajul gastro duodenal de substanta de contrast;
- REPREZINTĂ O URGENȚĂ MEDICALĂ, NU CHIRURGICALĂ
- **Preoperator:**
  - Corecția deficitului hidric și a dezechilibrelor electrolitice și acido- bazice!  
(Hiponatremie+Hipopotasemie+Alcaloză metabolică)
  - Intervenția chirurgicală se amână până la echilibrarea copilului (pH<7,5, Na>132, Cl>90, K>3,2 și bicarbonat<30 mmol/l)
  - Golirea stomacului cu sonda nazogastrică cu 12 ore preop.



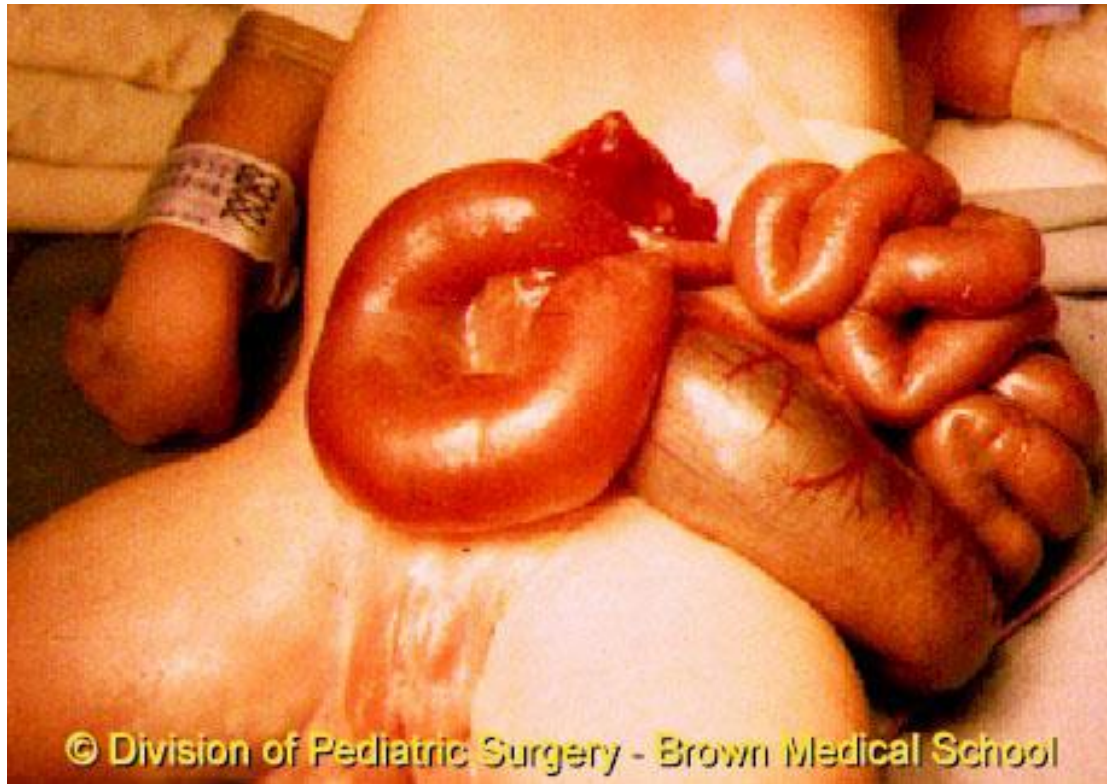
# Particularități intra-anestezice

## Anestezie generala balansata

- Risc crescut de reflux g-e și aspirație bronșică la inducție -> poziție proclivă, toracele la 30 grade + inducție rapidă + Sellick;
- Sonda gastrica dupa intubatie
- Risc de hipoventilație/apnee post-operator (alcaloză metabolică) -> opioid cu acțiune scurtă (remifentanil/ alfentanil sau fentanyl doze mici(1mcg/kgc)
- Relaxare musculară maximală pentru chirurgia laparoscopică;
- Extubare la sfârșitul intervenției chirurgicale -> pacient treaz și cooperant, cu respirație regulată (fără perioade de apnee);
- Analgezie post-operatorie fără opioizi (risc de depresie respiratorie);
- Suprimarea sondei n-g si reînceperea alimentației enterale -> 4-12h post-operator;

# LAPAROSCHISIS (GASTROSCHISIS)

**Laparoschisis** – anomalie de închidere a peretelui abdominal -> intestinul este în contact direct cu lichidul amniotic; cordonul ombilical nu participă la malformație; prematuritate -> 60% din cazuri  
Prevalenta: 1 la 10000/15000 nasteri



## Preoperator:

- Ansele intestinale se învelesc în câmpuri sterile umidificate;
- Antibio-profilaxie cu spectru larg;
- Combaterea hipotermiei și compensarea pierderilor lichidiene care sunt importante + corectarea dezechilibrelor hidroelectrolitice
- Ventilație mecanică până la rezolvarea chirurgicală ?!
- Drenaj nazo gastric + sonda urinară
- Bilant malformativ;

# Particularități intra-anestezice:

- Monitorizare invazivă (CVC; cateter arterial);
- Risc de hipotermie, hipovolemie și hipoglicemie;
- Inducție în secvență rapidă;
  - Risc de intubație dificilă (poate asocia malformații faciale)
  - N<sub>2</sub>O contraindicat;
  - Curarizare ?!
- În cursul reintegrării anselor ->risc de sdr compartimental abd.
- Deziderate:
  - presiunea intragastrică /intravezicală (<20 mmHg);
  - PVC (creșteri < 4mmHg);
  - PIP (<30 cmH<sub>2</sub>O);
- Frecvent, intervenție în mai mulți timpi -> se menține ventilația mecanică post-operator până presiunea abdominală permite detubarea;
- Nutriție parenterală (3-4 săptămâni);



# Complicații post-operatorii:

## Imediate:

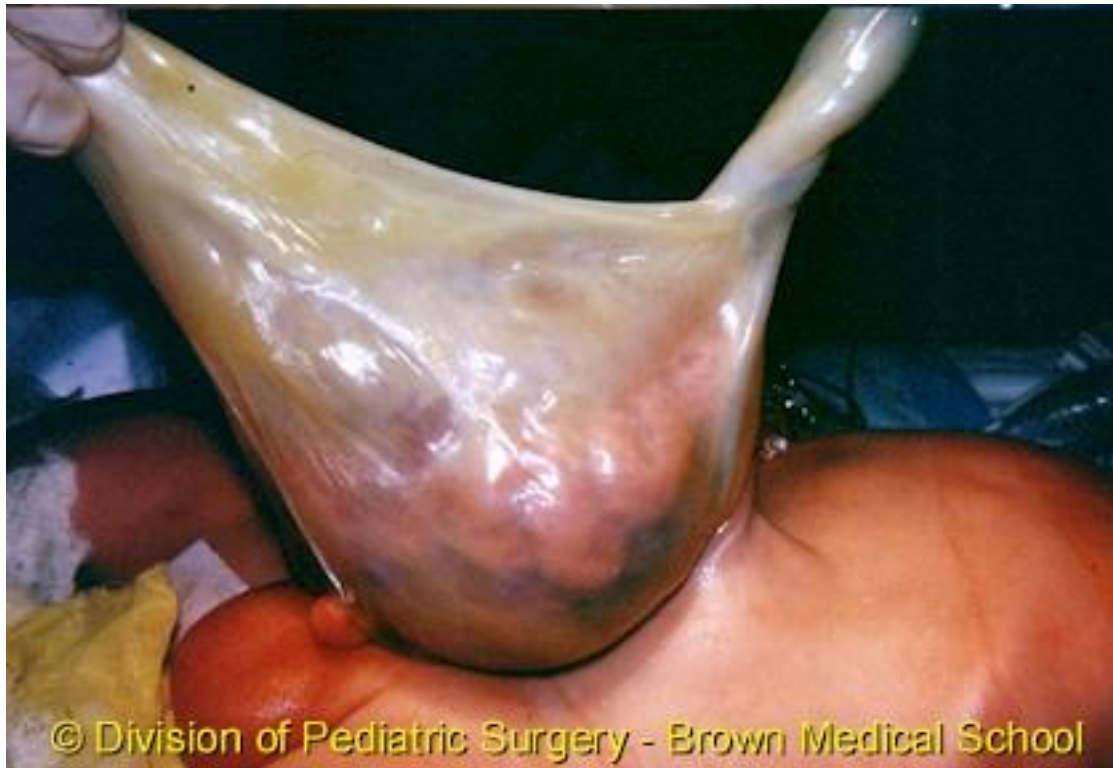- ventilație mecanică îndelungată (în multe cazuri);
- nutriție parenterală îndelungată;

## Tardive:

- sindrom de intestin scurt

# OMFALOCEL

**Omfalocel** – herniere a conținutului abdominal la nivelul orificiului ombilical dilatat; izolat de mediul inconjurător printr-o membrană centrată de cordonul ombilical. Prevalența 1 la 5000/10000 nasteri



## Preoperator:

- Bilanț malformativ; (frecvent, *pentalogie Cantrell* si
- Sindr.Wiedemann-Beckwith )
  
- Evaluarea integrității membranei și a conținutului sacului herniar
- Antibio-profilaxie cu spectru larg;
- Corectarea hipovolemiei, a hipoglicemiei si hipotermiei
  
- Sacul herniar este învelit în câmpuri sterile umidificate non-adezive evitandu se contaminarea membranei

# Particularități intra-anestezice:

*Omfalocel de mici dimensiuni -> conduita ca pentru intervenții digestive de mică amploare)*

Omfalocel de mari dimensiuni:

- Risc de hipotermie, hipovolemie și hipoglicemie;
- Se plasează sonda nazo-gastrică (se menține post-operator);
- Inducție în secvență rapidă;
  - Risc de intubație dificilă (poate asocia malformații faciale)
  - N<sub>2</sub>O contraindicat;
- În cursul reintegrării anselor:->sdr de compartiment abdominal;
- Deziderate:
  - presiunea intragastrică /intravezicală (<20 mmHg);
  - PVC (creșteri <4mmHg);
  - PIP (<30 cmH<sub>2</sub>O);
- Ventilatie mecanica post operator si detubare in cinditii de siguranta
- Nutritie parenterală (3-4 săptămâni);

# Complicații post-operatorii:

## Imediate:

- Ischemie mezenterică (sindrom de compartiment abdominal)

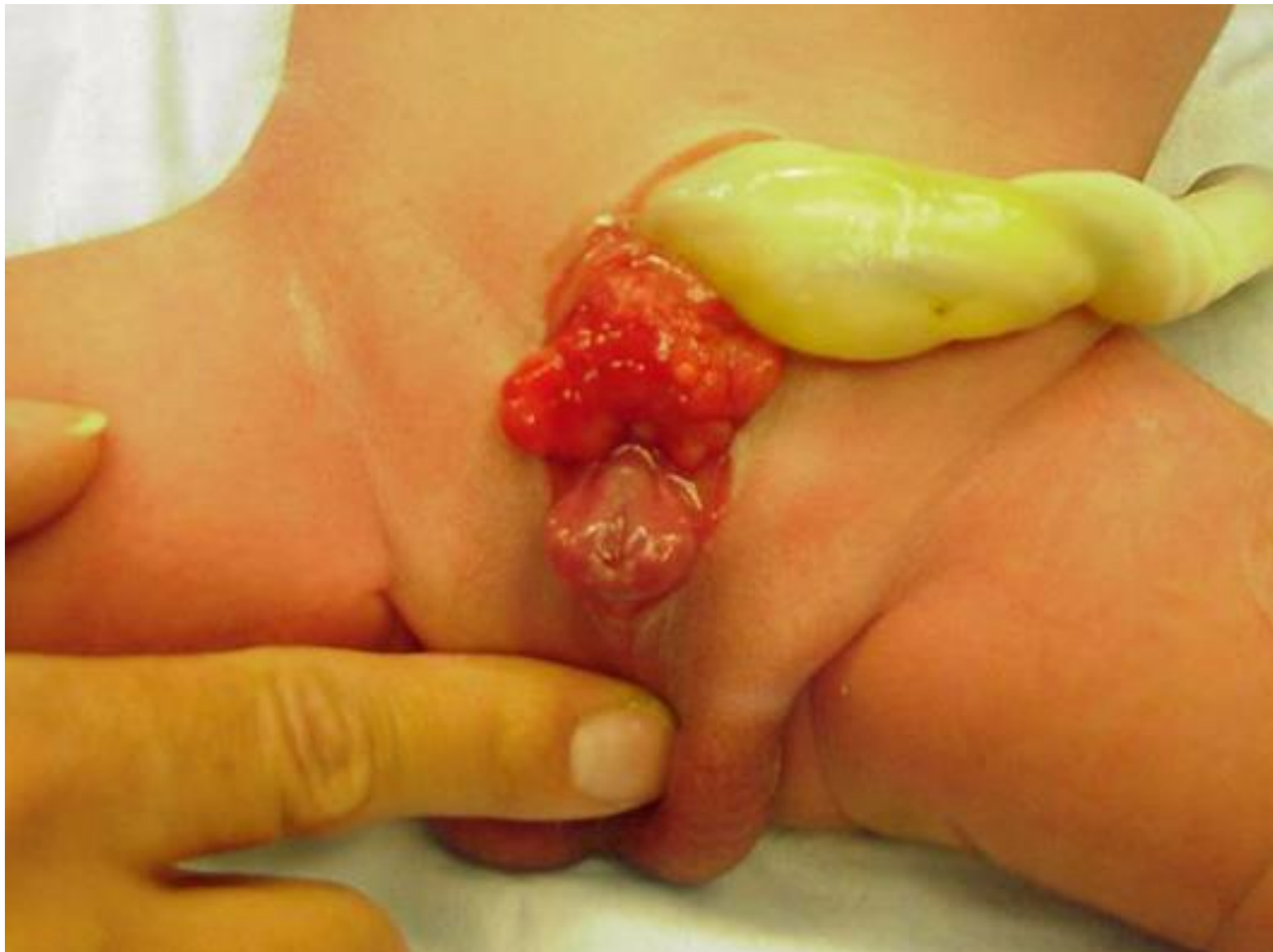## Tardive:

- Prognosticul post-operator depinde în mare parte de modul în care se realizează reintegrarea anelor în abdomen sau la omfalocelul gigant de modul în care membrana omfalocelului epitelizează;

# EXTROFIA DE VEZICĂ URINARĂ

**Extrofia de vezică** - defect al peretelui abdominal, cu vezica urinară despiciată și complet expusă;

- Scopul intervenției chirurgicale:
  - închiderea vezicii urinare;
  - control sfincterian;
  - prezervarea funcției renale;
  - aspect și funcționalitate satisfăcătoare ale organelor genitale externe;
- Se intervine de cele mai multe ori în prima zi de viață;



## **Particularități intra-anestezice:**

- Inducția anestezică se face fie cu inhalator, fie iv;
- Monitorizare standard +/- linie arterială
- Posibilitatea de pierderi sangvine importante și necesar de transfuzii;
- Pierderile în spațiul III > 15 ml/kg/h;
- Risc de hipotermie -> soluții încălzite + pătură electrică;
- Extubarea în funcție de:
  - vârsta copilului;
  - durata și complexitatea intervenției;
  - cantitatea de sânge pierdut;

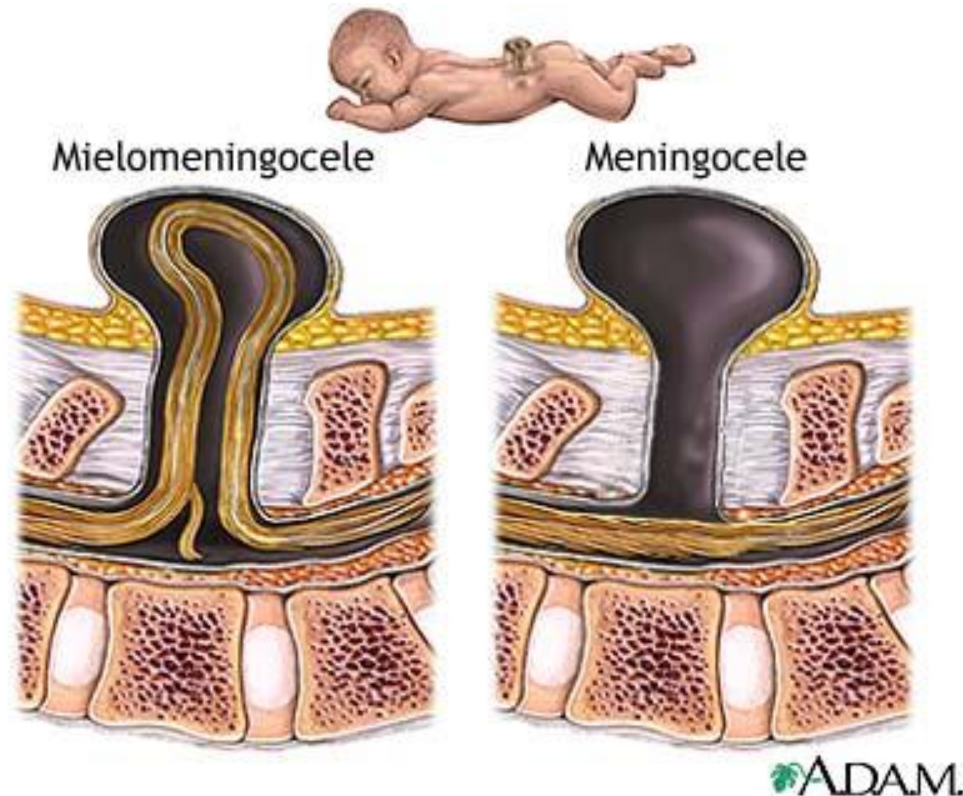
## **Postoperator:**

- Analgezie multimodală (se poate monta un cateter peridural caudal)



# MIELO-MENINGOCEL

**Mielo-meningocel** – anomalie în care corpii vertebrali se formează incomplet -> canal medular incomplet; măduva spinării și meningele herniază la nivelul defectului de închidere;



## Preoperator:

- Bilanț malformativ (asociază frecvent malformația **Arnold-Chiari tip II**);
- Bilanțul leziunilor neurologice:
  - S1 – deficit neurologic al vezicii urinare;
  - L4-L2 – deficit de motricitate la nivelul MI si deficit neurologic al vezicii urinare;
  - Superior L4 – paraplegie flască;
  - Inferior S1 – fără deficite neurologice;
- Antibio-profilaxie;
- Risc crescut de meningita si sepsis sever;

# Bibliografie

- G.A. Gregory, D.B. Andrapoulos: *“Gregory’s Pediatric Anesthesia”*, Fifth Edition, 2012
- P.A. Stoddart, G.R. Lauder: *“Problems in Anesthesia. Pediatric Anesthesia”*, 2004
- R.S. Litman: *“Pediatric Anesthesia Practice”*, 2007
- R.S. Holzman, T.J. Mancuso, N.F. Sethna, J.A. DiNardo: *“Pediatric Anesthesiology review”*, 2010
- B. Dalens, F. Veyckemans: *“Anesthésie Générale de l’Enfant et du Nouveau-né”*, 2012
- Steve Stayer: *“Anesthesia for the Patient with Congenital Heart Disease Undergoing Non-cardiac Surgery”*, SPA Refresher Course; April, 2010
- Diaz LK, Andrapoulos DB. *“New developments in pediatric cardiac anesthesia”* Anesthesiol Clin North America. 2005
- M. Astutto: *“Basic Anesthesia, Intensive care and Pain in Neonates and Children”*, 2009
- Charles J. Cote, MD, Jerrold Lerman, MD and Brian Anderson: *“A Practice of Anesthesia for Infants and Children”*, 2013
- Ian James, Isabeau Walker: *“Core Topics in Paediatric Anaesthesia”*, 2013